



2022年6月21日

国立研究開発法人国立精神・神経医療研究センター（NCNP）

公立大学法人横浜市立大学

## 脳を切らない新しいてんかん外科治療に期待

### ～ラジオ波てんかん焦点温熱凝固術～

国立研究開発法人国立精神・神経医療研究センター（NCNP）病院脳神経外科の高山裕太郎医師（現・横浜市立大学附属病院脳神経外科）、岩崎真樹部長らの研究グループは、島弁蓋部てんかんに対する新たな治療法としてラジオ波てんかん焦点温熱凝固術（RFTC）を提案し、この方法を用いた治療経験を報告しました。

高山・岩崎らのグループが提案したRFTCは、脳を切除せずに専用の針（プローベ）を目的の脳領域へ向けて正確に刺入し熱凝固することで治療を行います。そのため従来の開頭手術（てんかん焦点切除術）に比べて、患者さんの身体的負担が大きく軽減されることが期待されます。

本研究では、定位的頭蓋内脳波記録（SEEG）で得られた診断結果をもとに、てんかん焦点として疑われる領域全体を標的に治療を行いました。この方法は、Volume-based RFTCと呼ばれ、高い治療効果が期待されています。Volume-based RFTCによって島回のような複雑な形状の脳に対しても柔軟に治療できることが明らかになりました。Volume-based RFTCは、今まで治療が難しいとされてきた島弁蓋部てんかんに対する有効な治療選択肢として期待されます。

本研究成果は日本時間2022年6月14日13時（米国東部夏時間6月14日0時）に、*Operative Neurosurgery* 誌オンライン版に掲載されました。

#### ■研究の背景

島弁蓋部てんかんは、島回および弁蓋部と呼ばれる脳の領域にてんかん焦点を有するてんかんです。島回は大脳深部に位置し、周囲の脳領域（前頭葉、側頭葉、頭頂葉）と密接な神経線維連絡を持つ皮質で、神経ネットワークのハブ的役割を果たしているといわれています。そのため島回てんかんの発作症状は非常に複雑で診断が難しく、治療成績が悪い原因の一つであると考えられています。また、島回後上方の近くには運動に関わる神経線

維を栄養する血管が走行しており、手術による血管損傷が麻痺の後遺症につながる可能性があります。さらに島回周囲の弁蓋部は言語機能に関連する重要な脳領域であることが知られており、従来の焦点切除術では病変部に到達する際に言語機能を損なってしまう危険性がありました。

近年、脳を切除せずに、専用のデバイスを用いて標的をピンポイントに治療する定位的手術が、身体的な負担が少ないことから注目されており、特に島弁蓋部てんかんでは有用な治療手段になり得ると考えられています。

てんかんに対する RFTC では、SEEG を行うために刺入した深部電極を用いて治療を行う SEEG-guided RFTC がすでに海外で報告されていますが、治療できる範囲は深部電極が留置されている領域に限られてしまうため、この治療単独で十分な発作制御を期待することは難しいとされてきました。今回、われわれの研究グループは、より根治性の高い RFTC の実現を目指して新たな治療法である Volume-based RFTC を提案しました。

#### ■研究の概要

Volume-based RFTC では、治療の前に必ず SEEG を行います。SEEG は近年、広く普及している頭蓋内脳波記録の手法ですが、島弁蓋部てんかんのようにてんかん焦点が深部に存在する場合や、周囲の構造と複雑なてんかんネットワークを形成している場合に適した検査法であるとされています。SEEG により治療すべきてんかん焦点が決定されます。Volume-based RFTC ではこのてんかん焦点全体を網羅的に治療することをコンセプトとしており、この点が SEEG-guided RFTC と異なります（図1）。

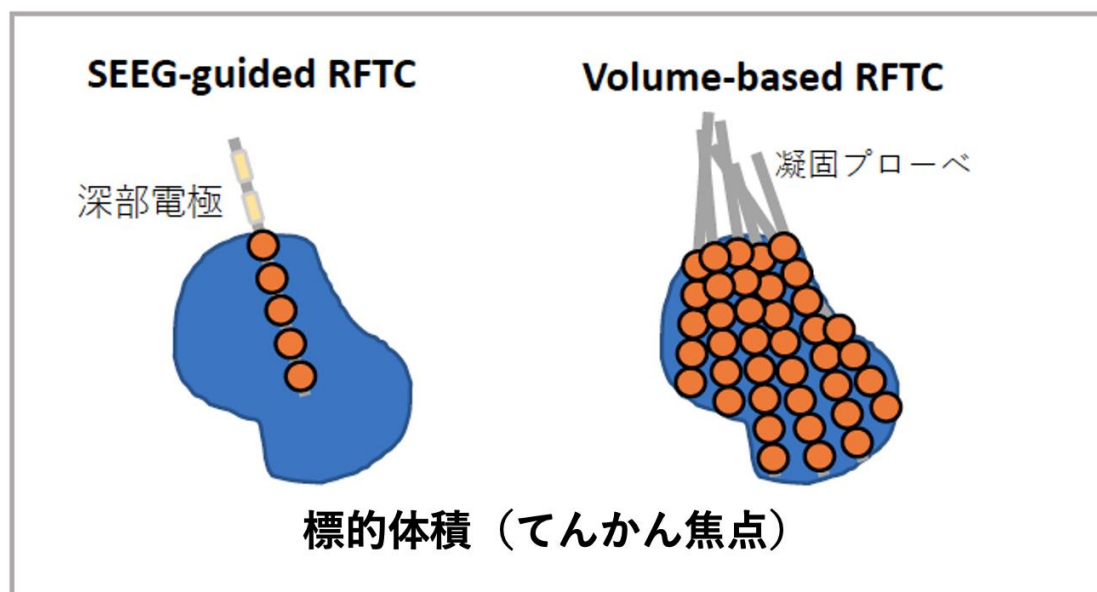


図1：Volume-based RFTC のコンセプト

直径2mm、有効長4mmの凝固プローベを使用し、74°C、60秒間の温熱凝固を行うと、直径5mmの凝固病変が形成されることが経験的に知られています。そのため、5mm径の球体モデルを3次的に組み合わせることで治療を計画します。Volume-based RFTC

についてフランスの一施設から先行報告がありますが、本研究の新規性は先行研究よりもさらに小さなサイズの球体モデルを用いて治療を計画することで、より緻密で柔軟な治療を目指した点にあります（図2）。

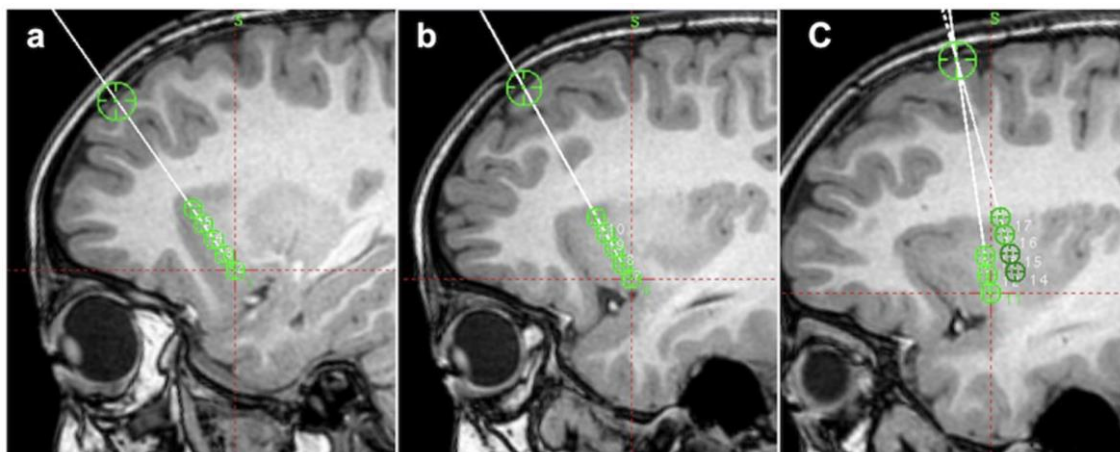


図2：1回の熱凝固が5mm径の病変を形成すると想定し（緑の丸）、それを組み合わせて治療を計画

本研究では薬物療法のみでは発作が制御できなかった小児の島弁蓋部てんかん患者2名を対象に Volume-based RFTC を行い、合併症を残すことなく発作消失を得ることに成功しました。治療後急性期には凝固した病変の周囲に浮腫が生じますが、最終的にこの浮腫は6か月後には消失し、浮腫に伴う永続的な合併症は生じませんでした。また治療から6か月後のMRIでは、深い場所の病変のみが正確に治療されていることがわかりました（図3）。

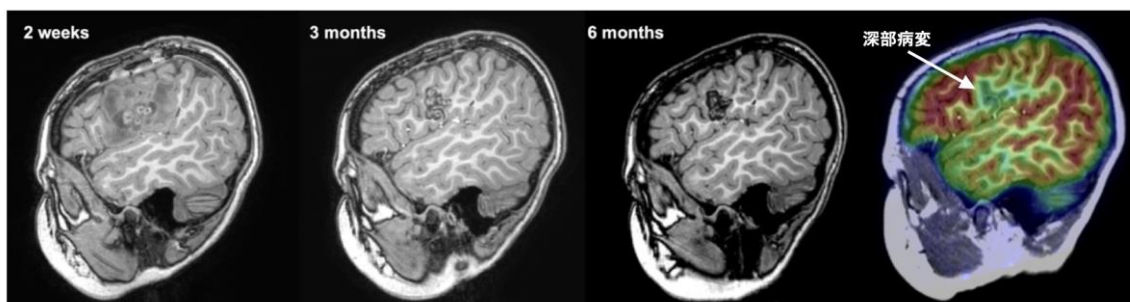

図3：治療半年後のMRIを見ると深部の病変のみが正確に治療されていることが明らかになった

5mm 凝固病変の周囲に T1 強調画像で低信号となる領域が存在し、この範囲が最終的に治療の効果が及ぶ領域であることがわかりました。これらの領域の体積を比較することで、計画時の治療標的のうち 70~78%の範囲を治療できることがわかりました（図4）。

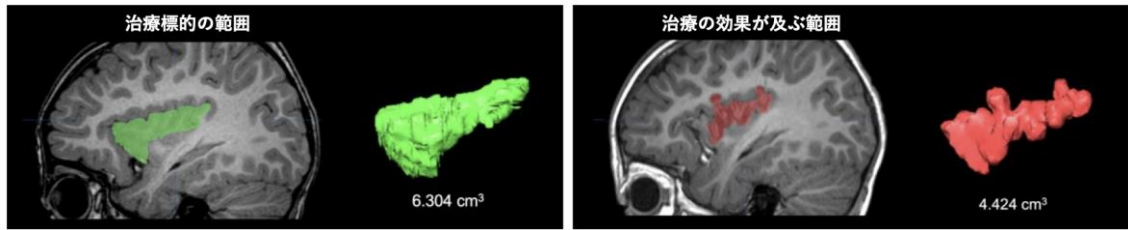


図4：治療標的のうち70~78%の範囲が治療されていることが明らかになった。

この結果から、SEEG-guided RFTCと比較するとより網羅的な治療が可能となり、Volume-based RFTCでは標的の70%以上を治療できることがわかりました。しかし、プローベを刺入する操作回数が増えることによる血管損傷リスクについては慎重に考慮すべきです。

#### ■今後の展望

新たに提案したVolume-based RFTCは、従来の開頭手術よりも負担が少ない新たな治療方法であり、今まで治療が難しいとされてきた島弁蓋部てんかんに対しても有効な治療選択肢となることが期待されます。今後さらに多くの治療経験の蓄積と、より長期にわたる経過観察により、さらに安全で効率的な治療が可能となるよう研究を進めます。

#### ■用語の説明

- 1) てんかん焦点：てんかん発作を起こす原因となっている脳の領域のこと。ここを切除することで発作が消失する。
- 2) 定位的頭蓋内脳波記録（SEEG）：脳に深部電極を刺入し、頭蓋内脳波を記録することでてんかんの原因となっている脳領域（てんかん焦点）の局在を探るための検査。

#### ■原著論文情報

- ・論文名： Volume-Based Radiofrequency Thermocoagulation for Pediatric Insulo-opercular Epilepsy: A Feasibility Study
- ・著者：高山裕太郎，木村唯子，飯島圭哉，横佐古卓，小杉健三，山本薫，本橋裕子，金子裕，山本哲哉，岩崎真樹
- ・掲載誌: Operative Neurosurgery
- ・DOI: 10.1227/ons.0000000000000294
- ・URL：  
[https://journals.lww.com/onsonline/Fulltext/9900/Volume\\_Based\\_Radiofrequency\\_Thermocoagulation\\_for.296.aspx](https://journals.lww.com/onsonline/Fulltext/9900/Volume_Based_Radiofrequency_Thermocoagulation_for.296.aspx)

■研究経費

本研究結果は、主に以下の研究助成を受けて行われました。

国立精神・神経医療研究センター精神・神経疾患研究開発費 中川班 1-4

「てんかんの病態解明と併存症を含めた先駆的・包括的診断と治療方法の開発」

■お問い合わせ先

【研究に関するお問い合わせ】

国立精神・神経医療研究センター病院

脳神経外科

岩崎真樹

〒187-8551 東京都小平市小川東町 4-1-1

電話：042-341-2711

Email: iwa(a)ncnp.go.jp

横浜市立大学附属病院

脳神経外科

高山裕太郎

〒236-0004 神奈川県横浜市金沢区福浦 3-9

電話：045-787-2663

Email: takayama.yut.ta(a)yokohama-cu.ac.jp

【報道に関するお問い合わせ】

国立研究開発法人 国立精神・神経医療研究センター総務課 広報室

〒187-8551 東京都小平市小川東町 4-1-1

電話：042-341-2711（代表）

FAX：042-344-6745

Email: ncnp-kouhou(a)ncnp.go.jp

公立大学法人横浜市立大学 広報課

〒236-0027 神奈川県横浜市金沢区瀬戸 22-2

電話：045-787-2414

Email: koho(a)yokohama-cu.ac.jp

※E-mail は上記アドレス(a)の部分を変えてご使用ください。